UEBER

PNEUMONOMYCOSIS SARCINICA.

INAUGURAL-DISSERTATION

ZUR

ERLANGUNG DER DOCTORWÜRDE

UNTER DEM

PRAESIDIUM DES HERRN PROFESSOR

Dr. HUGO v. ZIEMSSEN

DER

MEDICINISCHEN FACULTÄT ZU MÜNCHEN VORGELEGT

VON

MAX HEIMER.

LEIPZIG,
DRUCK VON J. B. HIRSCHFELD.
1877.

Digitized by the Internet Archive
in 2026

https://archive.org/details/IA41554608_0017

Das Vorkommen von Pilzen in den Respirationsorganen wurde zuerst in einer Reihe von Fällen an Thieren, vor Allem an Vögeln, an Säugethieren nur bei Cervus axis, beobachtet. Die hieher gehörige Literatur ist von Virchow[1]) zusammengestellt. Erst viel später wurden Fälle bekannt, in welchen sich Pilze in den Luftwegen des Menschen fanden. Die diesbezüglichen Beobachtungen von Bennett, Rayer, Remak, Gairdner, Sluyter und von Hasse und Welcker sind gleichfalls am genannten Orte aufgeführt. Während die Berichte der letztgenannten Autoren die Natur der gefundenen Pilze nicht erkennen lassen, gibt Virchow in der nämlichen Abhandlung genaue Beschreibung und Abbildung eines viermal von ihm in den menschlichen Lungen gefundenen Pilzes, des Aspergillus. Einen Fall dieser Art hat auch Cohnheim[2]) beschrieben. Für alle Fälle von Pilzbildung in den Lungen hat Virchow den Namen Pneumonomycosis eingeführt, wobei er eine solche im engeren Sinne und eine Bronchomycosis je nach dem Standorte des Pilzes unterscheidet.

Um diese Art von Lungenerkrankung am Lebenden zu diagnosticiren, ist vor Allem das Vorfinden von Pilzen in den Sputis nothwendig. Und in der That finden sich, seit die Wichtigkeit der mikroskopischen Untersuchung des Auswurfs zur Geltung gekommen ist, mehrere Autoren, welche diesbezügliche Beobachtungen veröffentlicht haben. Biermer hat in seiner „Lehre vom Auswurf“[3]) einige derselben aufgeführt, sprach aber damals dem Vor-

1) Virchow's Archiv. IX. Band. S. 557.
2) „Zwei Fälle von Mycosis der Lungen“. Virchow's Archiv. 33. Bd. S. 157.
3) „Die Lehre vom Auswurf“. Würzburg 1855. S. 59.

kommen von Pilzen in den Sputis gleich Hoefle[1]) eine nähere Beziehung zu dem Krankheitsprocess in den Lungen ab, indem er sagte: „Es gibt keine Art des Auswurfs, in welcher nicht schon Pilze zur Beobachtung gekommen wären, fast immer sind sie unwesentliche Bestandtheile, welche auf dem Wege, den der Auswurf passirt, aufgelesen werden.“ Hätte Biermer seine Abhandlung ein Jahr später vollendet, nachdem Virchow's Arbeit über Pneumonomycosis erschienen war, so hätte er wahrscheinlich selbst seinen obigen Satz modificirt und Pilzen, welche im Sputum aufgefunden werden, für gewisse Fälle eine hohe Bedeutung für den in den Lungen ablaufenden pathologischen Process zugestanden.

Traube[2]), welcher die bei Lungenbrand und bei putrider Bronchitis entleerten Sputa einer näheren Betrachtung unterzog, erkannte in denselben die Producte eines mit dem Vorgang der Verwesung identischen oder sehr nahe verwandten, innerhalb des Respirationsapparates vor sich gehenden Zersetzungsprocesses. Die Veranlassung dieses Processes schrieb Traube einer besonderen chemischen Beschaffenheit der in den erweiterten Bronchien stagnirenden Eitermassen und der feuchten Brandherde zu und vermuthete ausserdem das Hinzukommen besonderer Thier- oder Pflanzenformen als der eigentlichen Zersetzungserreger. Diese Vermuthung Traube's wurde durch die genauen und sehr werthvollen Untersuchungen von Leyden und Jaffé[3]) auf das vollkommenste bestätigt. Die genannten Forscher haben bekanntlich in dem Auswurf, welcher bei putrider Bronchitis und bei Lungenbrand entleert wurde, verschiedene Pilzformen gefunden und diejenige Form, welche die Hauptmasse des entdeckten Pilzlagers ausmachte und in keinem der untersuchten Fälle vermisst wurde, Leptothrix pulmonalis benannt, weil sie sich nur sehr wenig von der im Munde auftretenden Pilzform, dem Leptothrix buccalis, unterscheidet und offenbar als ein Abkömmling derselben angesehen werden muss.

Deutliche Formen von Oidium albicans hat Rosenstein[4]) bei einem Fall von putrider Bronchitis in den dem frisch entleerten, übelriechenden Sputum beigemengten Pfröpfen gefunden.

Während der gewöhnliche Standort der letztgenannten Pilzarten

---

1) „Chemie und Mikroskop am Krankenbett“. Erlangen 1848.

2) „Bemerkungen über Lungenbrand“. Deutsche Klinik. V. Band. No. 37 und „Ueber putride Bronchitis“. XIII. Band. No. 50.

3) „Ueber putride Sputa nebst einigen Bemerkungen über Lungenbrand und putride Bronchitis“. Deutsches Archiv für klinische Medicin. II. Bd. S. 488.

4) „Zur putriden Bronchitis“. Berliner klin. Wochenschrift. 1867. No. 1.

dem inspiratorischen Luftstrom deren Transport nach den Bronchien und dem Lungenparenchym sehr leicht macht, ist das Entstehen anderer freilich seltener Pneumonomycosen, nämlich der Sarcinebildung in den Lungen, für gewisse Fälle sehr schwer zu erklären. Wenn wir von solchen Fällen, in welchen wie bei dem von Zenker [1]) beschriebenen die Sarcine zweifellos aus den Digestionsorganen nebst anderen pflanzlichen und sonstigen Theilen in die Lungen gelangt war, Umgang nehmen und nur die Mittheilung der Fälle von wirklicher Pneumonomycosis sarcinica als unsere Aufgabe betrachten wollen, so können wir uns aus der gesammten Literatur nur auf zwei Autoren berufen, auf Virchow und Cohnheim. Nur diese beiden haben Sectionsbefunde geliefert, der erstere zwei, der letztere einen, aus denen ersichtlich ist, dass in den betreffenden Fällen das Vorkommen und die Entwicklung reichlicher Sarcinemassen energische pathologische Processe in den Respirationsorganen begleitete.

Der erste Virchow'sche Fall [2]) betrifft einen 70 jährigen Mann, welcher im Zustande des höchsten Marasmus sich in die Charité hatte aufnehmen lassen, um von einer sehr lange bestehenden heftigen Diarrhoe befreit zu werden. Patient hustete sehr wenig und hatte fast gar keinen Auswurf. Die Diarrhoe erwies sich als unstillbar, und der Kranke starb in der grössten Erschöpfung nach 8 tägigem Aufenthalt im Krankenhause.

Bei der Section zeigte sich nach Hinwegnahme des Brustbeines am unteren vorderen Zipfel des oberen Lappens der linken Lunge eine rundliche, mehr als thalergrosse, schwarzbraune Stelle, über welcher die Pleura in Gestalt eines Uhrglases durch Gas abgehoben erschien, und welche von kaum verändertem Lungenparenchym umgeben war. Aus dieser Blase entwich nach dem Anstechen ein stinkendes Gas und es blieb eine Höhlung zurück, deren Wandung bedeckt und infiltrirt war von einer pulpösen rothbraunen Masse, die den eigenthümlichen Geruch des Lungenbrandes hatte. Ein grösserer zu dieser Höhle führender Bronchus war nicht aufzufinden. Die erwähnte pulpöse Masse reagirte stark alkalisch. Unter dem Mikroskop zeigte sich ausser einzelnen Fetzen vom Fasergewebe der Lunge, zahlreichen Blutkörperchen und Fettkörnchenzellen nur Sarcine, und zwar in so grosser Menge, dass die Masse fast ganz daraus zu bestehen schien. Die einzelnen Stücke waren vollkommen regelmässig und an den meisten konnte man die Theilung bis zu

1) Zeitschrift für rat. Med. N. F. III. S. 117.

2) l. c. und Froriep's N. Notizen. 1846. No. 825.

64 Feldern mit der grössten Deutlichkeit verfolgen. Sie waren vollkommen farblos. Das umgebende luftleere Parenchym enthielt ausser Blutkörperchen und grösseren, in unregelmässige Haufen gruppirten Fettkörnern eine grosse Zahl von Fettkörnchenzellen und Pigmentschollen, dagegen nur selten Sarcinestücke. Weder in den Bronchien, noch in der Luftröhre konnte eine Spur von Sarcine entdeckt werden; ebensowenig in einer in der Spitze des rechten Oberlappens vorhandenen Caverne oder in irgend einem anderen Theile beider Lungen. Auch im Magen war nicht die geringste Spur von Sarcine zu finden.

Virchow fügt dem Sectionsberichte am Schluss folgende Worte bei:

„Verschiedenheiten der hier beobachteten Sarcine" (von der häufig im Magen zu findenden) „etwa der Species nach habe ich nicht auffinden können, denn wenn die Lungensarcine vollkommen farblose Täfelchen zeigte, so muss ich bemerken, dass ich auch die aus dem Magen genommene nicht immer entschieden gefärbt gefunden habe.... In dem angeführten Falle konnte sie an keiner anderen Stelle des Körpers entdeckt werden. Sie fand sich auch nicht in den Luftwegen, nicht in der schon bestehenden Caverne; endlich konnte die brandige Höhlung, wenn ich auch von dem Bronchus aus Luft in dieselbe einzutreiben vermochte, doch nicht mit den Luftwegen constant communicirt haben, da im Leben weder Auswurf noch Geruch des Lungenbrandes dagewesen waren, und da bei einer solchen Communication das Gas aus der Brandblase hätte entweichen müssen. Es scheint also, als müsste sich die Sarcine an Ort und Stelle entwickelt haben."

Flüchtig erwähnt Virchow, dass er in dem ihm von Bamberger überlassenen Auswurf eines wahrscheinlich an Bronchiektasie leidenden Mannes ausser Fadenpilzen grösserer Art sehr zahlreiche Sarcinen von der allerfeinsten und zartesten Beschaffenheit gefunden habe.

Den zweiten Fall, welchen Virchow [1]) näher beschreibt, beobachtete er an der Leiche eines 33jährigen Schusters, der vom 12. Mai bis 25. Juni im Juliusspitale zu Würzburg an Lungentuberculose behandelt worden war.

Die uns speciell interessirenden Stellen des ausführlichen Sectionsberichts mögen hier folgen.

Der mittlere Lappen der rechten Lunge war in eine Reihe

1) Virchow's Archiv. X. Bd. 1856. S. 401.

wallnuss- bis pfirsichgrosser, scheinbar emphysematöser Säcke umgewandelt, welche über das Niveau kugelig hervortraten und durch ihr dunkelrothbraunes Aussehen fast an hämorrhagische Infarcte erinnerten. Diese Säcke collabirten beim Anstechen unter dem Entweichen eines wenig riechenden Gases und nach dem Aufschneiden zeigten sich umfangreiche Höhlungen, die fast ganz leer waren und nur an ihren etwas unregelmässigen, fetzigzottigen Wandungen einen theils grauröthlichen, theils rothbraunen, vollständig pulpösen und fadenziehenden Beschlag zeigten, der sich von der Oberfläche in die Wand fortsetzte und sich nach und nach in die dunkelrothe, luftleere und mässig dichte Infiltration des Gewebes verlor. Auf Virchow machten diese Höhlen den Eindruck, als ob ihre Bildung nicht einfach durch brandige Gasentwicklung, sondern zum Theil durch präexistirende Atrophie und Emphysembildung eingeleitet worden wäre.

Mikroskopisch zeigte sich fast die ganze pulpöse Masse als aus Sarcine bestehend, der nur geringe Reste noch sichtbarer Parenchymtheile oder extravasirten Blutes beigemischt waren. Schnitt man einen Fetzen des noch festen Gewebes heraus und breitete ihn unter dem Mikroskop aus, ohne ihn abzuwaschen, so sah man denselben ganz dicht, wie mit einem Pflaster von Sarcinestücken überzogen. Diese selbst waren farblos, so dass die braunrothe Farbe der Masse wahrscheinlich durch aufgelöstes Blutroth bedingt wurde. Andere Theile, die auf verirrte Ingesta hätten bezogen werden können, waren nicht zu finden; auch reagirte die Masse alkalisch. Die einzelnen Sarcinestückchen waren von äusserster Kleinheit, fast punktförmig; allein durch ihre Zusammenordnung entstanden so grosse Klumpen, dass sie stellenweisse den grössten Sarcineballen des Magens an die Seite gestellt werden konnten. In den übrigen Theilen der Lunge, sowie in den Bronchien, wurde keine Sarcine angetroffen.

In dem sehr reichlichen, schmutzig braunen, stark sauer reagirenden, dünnflüssigen Mageninhalt konnte selbst bei einer mehrere Tage hinter einander wiederholten Untersuchung keine Spur von Sarcine entdeckt werden; dagegen zeigten sich hier zahlreiche andere Pilze, welche bei zunehmender Entwicklung den Charakter des Soorpilzes annahmen. Uebergänge zwischen ihnen und der Sarcine kamen Virchow nicht zu Gesicht.

Der von Cohnheim (l. c.) beschriebene Fall betrifft einen 36j. Mann, der an Insufficienz der Mitralis mit Herzhypertrophie und

hochgradiger Athemnoth gelitten hatte und nach 5 wöchentlichem Aufenthalt in der Charité gestorben war. Während des Lebens hatte er, abgesehen von dem Herzleiden, die Symptome intensiven Lungenkatarrhs und von rechtsseitigen Cavernen dargeboten. Das Sputum, dessen mikroskopische Untersuchung nicht für nöthig gehalten worden, war sparsam, von grünlich gelber Farbe, zähe, klebrig, schleimig.

In diesem Falle fand sich die Sarcine in ungeheurer Menge in einem im Unterlappen der linken Lunge vorhandenen Brandherd, bestehend aus dunkelbraunrothem, äusserst weichem und zerfliesslichem Gewebe, welches in Gestalt eines breiten, niedrigen, nicht scharf abgegrenzten Keils in das übrige Lungenparenchym eingeschoben war. Der obere Theil desselben war völlig zu einer braunrothen geruchlosen Masse zerflossen, während unten noch Fetzen und Brücken restirenden Lungengewebes flottirten. Die zuführenden Arterienäste waren thrombosirt, die Bronchien stark geröthet, mit zähem schleimigem Secret gefüllt, unterschieden sich jedoch hierin nicht von den übrigen Bronchialverzweigungen dieser Seite.

Die Sarcine machte neben den Blut- und Eiterkörperchen, sowie Epithelien den wesentlichen Bestandtheil der braunen flüssigen Masse aus, war vollkommen farblos und zeigte sehr kleine Formen. Die bei Weitem grösste Zahl trat in Gestalt vierzelliger Packete auf, die meistens in Höhe und Breite 0,0033 Mm. maassen, also die ungefähre Grösse eines menschlichen Blutkörperchens hatten. Einige waren auch zu grösseren 8-, 16-, selbst 64zelligen Packeten angeordnet. Mit Ausnahme der Randzone des die Höhle begrenzenden Lungenparenchyms und der zuführenden Bronchien in den unmittelbar anstossenden Partien konnte an keiner Stelle beider Lungen, insbesondere auch nicht in einer rechterseits bestehenden grossen Caverne eine Spur des Parasiten gefunden werden; ebenso war der Magen ganz frei davon.

Die Zahl der in der Literatur bisher beschriebenen Fälle von Pneumonomycosis sarcinica ist nunmehr erschöpft. Ich bin in der Lage, denselben einen neuen Fall anreihen zu können, welcher im letztverflossenen Wintersemester auf der hiesigen zweiten medicinischen Klinik beobachtet wurde. Derselbe dürfte deshalb von Interesse sein, weil fürs erste auch der klinische Befund vorliegt, welcher ja den bisherigen Fällen fast vollständig mangelt, und weil ferner der Sectionsbefund von dem Cohnheim'schen und den beiden Virchow'schen in manchen Theilen wesentlich abweicht.

Die Ueberlassung dieses Falles und die Veranlassung zu dessen

Veröffentlichung verdanke ich Herrn Professor v. Ziemssen, welchem ich an dieser Stelle hierfür meinen wärmsten Dank ausspreche.

J. Bader, 57 Jahre alt, Bedienter, war 30 Jahre lang, bis zum Jahre 1871 beim Militär und erfreute sich bis zum Jahre 1873 angeblich der besten Gesundheit. Im letztgenannten Jahre will er eine Lungenentzündung durchgemacht haben und behauptet, von derselben wieder vollständig hergestellt worden zu sein. Erst später stellten sich Husten mit Auswurf und Athemnoth ein sowie ein kratzender Schmerz längs der Luftröhre. Zu diesen Beschwerden, welche sich besonders in den letzten 6 Wochen gesteigert haben, gesellten sich noch Appetitlosigkeit und grosse Mattigkeit, so dass Pat. sich am 5. Dec. 1875 zum Eintritt ins Krankenhaus veranlasst sah. Neigung zu Schweissen wird in Abrede gestellt. Wie Pat. angibt, sind in seiner Familie bis dato keine Lungenerkrankungen vorgekommen. Der Vater soll an Herz-Wassersucht gestorben sein.

Stat. praes. am 6. Dec.: Temp. 38,5. Puls 85. Resp. 28.

Pat. sehr abgemagert, nimmt die Rückenlage ein. Hautfarbe blassgelblich, stellenweise, wie an der Nase und den Wangen, cyanotisch. Puls weich, sehr unregelmässig, Respirationstypus costo-abdominell. Supra- und Infraclaviculargruben beiderseits stark eingesunken. Beide Lungenspitzen geben vorne einen hellen, tympanitischen Percussionsschall, dessen Höhe, namentlich linkerseits, beim Schliessen und Oeffnen des Mundes wechselt. Hinten oben ist der Percussionsschall auf beiden Seiten gedämpft, und zwar links intensiver als rechts. Ueber beiden Lungenspitzen ist bronchiales Athmen, begleitet von verschiedenen, zum Theil klingenden Rasselgeräuschen zu hören. Die übrigen Lungenpartien geben normalen Percussions- und Auscultationsbefund. Herzdämpfung im Breitendurchmesser ein wenig vergrössert. Herztöne rein; der zweite Pulmonalton verstärkt; Spitzenstoss im 5. Intercostalraum nur sehr schwer fühlbar.

Gleich bei der Aufnahme wurde ein lautes, rauhes, systolisches Geräusch gehört, welches jedoch vor Ablauf von 24 Stunden wieder verschwand.

Zunge weiss belegt, Pharynx stark geröthet. Leib weich, nicht empfindlich. Milzdämpfung ein wenig vergrössert. — Glans penis ganz difform durch einen grossen Defect am Corpus cavernosum glandis; sonst keine auf Lues deutende Spuren. — Keine Nebenhodentuberculose.

Diagnose: Phthisis pulmonum.

Ordin.: Solutio morphini 0,03 : 180,0. Abends Temperatur 38,5. Puls 120. Resp. 32.

Pat. bot längere Zeit nur die durch seine Phthise und Erschöpfung bedingten Krankheitserscheinungen dar. Die Zahl der Pulsschläge schwankte zwischen 90 und 112 pro Minute; die Temperaturbewegungen sind auf der beistehenden Curve graphisch verzeichnet.

In der Nacht vom 9. auf den 10. December hatte Pat. vier dünne Entleerungen und der Stuhl blieb von da an immer diarrhoisch.

Am 14. Dec. klagte Pat. über Stechen in der rechten Brust, welches plötzlich gekommen sein soll. Objectiv liess sich jedoch an der betreffenden Stelle ausser spärlichen, feinblasigen Rasselgeräuschen nichts Abnormes nachweisen. Puls schnellend, unregelmässig, 108 Schläge in der Minute.

Am 15. Dec. wurde im Bezirke des Mittel- und Unterlappens der rechten Lunge gedämpfter Percussionsschall und unbestimmtes, dem bronchialen sich näherndes Athmen wahrgenommen. Auch waren nun blutige Sputa aufgetreten. Die Athmung geschah sehr ängstlich und oberflächlich; 56 Resp. in der Minute; Puls sehr schwach, 112 Schläge. Pat. in Schweiss gebadet, sehr collabirt.

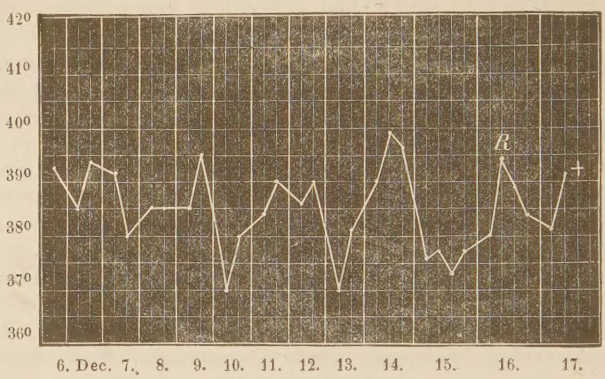

R Von hier ab Rectumtemperaturen.

Diagnose: Croupöse Pneumonie.

Ordin.: Cognac und Wein.

Stat. praes. am 16. Dec.: Pat. hat in der letzten Nacht wegen fortwährenden Hustens nicht geschlafen. — Hochgradiger Collaps. — Rückenlage; Zunge borkig rissig; sehr beträchtliche Cyanose der Nase, der Lippen und Wangen; Respiration costoabdominell, jagend, 56 Züge in der Minute. Puls 108, sehr schwach. Das Epigastrium macht pulsatorische, von der Bauchaorta herrührende Bewegungen. Abgesehen von dem gleich anfangs constatirten Lungenspitzenbefund gibt die ganze rechte Lunge gedämpften Percussionsschall. Die Athmung ist theils bronchial, theil unbestimmt. Milzdämpfung 15 Cm. lang, 8 Cm. breit. Die Temperatur, im Rectum gemessen, beträgt 39,6°.

Der Harn enthält ein dickes Sediment von harnsauren Salzen.

Sputa theils rostfarben, theils schleimig-eitrig, jedes Sputum eine andere Nüance darbietend.

Mikroskopisch zeigt der Auswurf ausser den Merkmalen der croupösen Pneumonie und Phthise (Faserstoffgerinnsel, Eiter, Körnerzellen, Epithelien, Myelin, Fett und zahlreichen Molekülen) Sarcine in reichlicher Menge. Uebler Geruch kann am Sputum nicht wahrgenommen werden.

Am 17. Dec.: Puls fadenförmig, 116. Collaps fortwährend im Zunehmen begriffen, trotz energischer excitirender Behandlung (Wein, Cognac und Campher subcutan). Trachealrasseln. Tod um 2 Uhr Nachmittags.

Section am 18. Dec. 9½ Uhr Morgens (Herr Professor v. Buhl): Starke Abmagerung; blasse Musculatur.

Die linke Lunge durch starres, straffes Bindegewebe allseitig fest verwachsen. Die dickste Schwarte findet sich an der Stelle über der Pulmonalarterie und ist die letztere dadurch nicht nur fixirt, sondern auch

theilweise comprimirt. Der Oberlappen der linken Lunge ist geschrumpft, verdichtet, hart, schwarz pigmentirt, mit mehreren über erbsengrossen, exulcerirten Bronchiektasien zwischen dem cirrhotischen Gewebe. Ausserdem finden sich gelbweisse käsige Einlagerungen in demselben. Weiter nach abwärts verliert sich allmählich die Verdichtung und macht lufthaltigem, ödematösem Gewebe Platz. Bedeutende Blutarmuth.

Rechte Lunge ebenfalls allseitig verwachsen mit Ausnahme der vorderen Partien. Hier liegt, entsprechend dem Mittellappen, eine pralle, grossentheils mit Gas, nur wenig mit Flüssigkeit gefüllte Blase vor. Die Menge und Spannung des Gases ist nicht so gross, dass es bei der Eröffnung mit hörbarem Zischen entweicht. Auch verbreitet dasselbe keinen üblen Geruch. Die Flüssigkeit zeigt schwach saure Reaction und je nach verschiedenen Schichten graue, hellbraune und schwarzbraune Farbe. Die nach der Entleerung zurückgebliebene Höhle hat einen Durchmesser von etwa 12 Centimeter und ist zum Theil von Spangen restirenden Lungengewebes durchzogen. Sie besitzt keine eigene Wandung, sondern ist buchtig in die Lungensubstanz eingefressen. Die nächste Umgebung besteht zum Theil aus weichem zerfetztem, zum Theil aus vollständig zerfliessendem, schmierigem, mit Blutcoagulis untermengtem Gewebe. Im Uebrigen ist der Mittellappen, wie auch der Unterlappen der rechten Lunge hepatisirt, von croupöser Pneumonie befallen. Der Oberlappen gleicht dem der linken Lunge, d. h. er ist geschrumpft, zum Theil verdichtet, schwarz, cirrhotisch, mit kleineren und grösseren Cavernen versehen und ausserdem mit miliaren gelbweissen Knötchen durchsetzt. Kleinere cirrhotische Knoten mit miliaren Tuberkeln in der Umgebung finden sich ferner im Unterlappen.

Im Kehlkopf unter dem linken Stimmbande sitzt ein tiefgreifendes Geschwür mit grösstentheils gereinigten Rändern.

Herzbeutel mit dem Herzen verwachsen, und zwar an der Vorderfläche, während rückwärts die Verwachsung fehlt. An allen Stellen ist der Pericardialüberzug weiss getrübt. Verfilztes, festes Faserstoffcoagulum im rechten Ventrikel. Der Muskel schneidet sich weich. Wenig Faserstoffcoagulum im linken Ventrikel. Sämmtliche Klappen sufficient. Leichte Sklerose in der Intima der Aorta.

Milz verwachsen, die Kapsel verdickt. Länge 16 Cm., Breite 10 Cm. Substanz blassroth und derb. Starke Zwerchfellsfurche auf dem rechten Leberlappen. Leicht granulirtes Parenchym von Muskatnussfarbe. — Die linke Nebenniere fast vollständig käsig umgewandelt; die rechte ist hart, die Marksubstanz weiss, derb. — Beide Nieren etwas cyanotisch, gequollen, derb. Magenschleimhaut leicht injicirt. In der Mitte des Magenkörpers eine constringirende Narbe. Im Colon ziemlich grosse Gürtelgeschwüre mit gereinigtem Grunde und unterminirtem Rande. Im Ileum ebenfalls mit dickwulstigem Rande versehene Geschwüre, aber in geringerer Menge.

Im Schädeldach ziemlich viele Gruben Pacchionischer Granulationen. Sehr vermehrtes Cerebrospinalwasser; Arachnoidea trübe. Pia blutarm; Hirnmark von mässiger Consistenz, gleichfalls blutarm.

Die mikroskopische Untersuchung der Lungen lässt in den Alveolen der hepatisirten Partien Faserstoff und Eiter auf-

finden. Die zerfliessende Substanz des Erweichungsherdes besteht zum grössten Theile aus Sarcinemassen. Daneben sind nur sehr spärliche Stückchen des Lungengerüstes, wohl aber in grösserer Menge Eiterkörperchen und etliche Fettkörnchenzellen sichtbar. Die Sarcine ist vollständig farblos. Sie unterscheidet sich von der gewöhnlich im Magen vorkommenden durch vorwiegend kleinere Formen. Die grössten der hier vorliegenden, in ihrem Umfange sehr verschiedenen Formen sind noch kleiner als die gewöhnliche Magensarcine. Sie sind jedoch sehr deutlich zu erkennen, da sie überall in ihrer charakteristischen Geviertstellung auftreten, und zwar sowohl vereinzelt als auch zu grossen Klumpen gehäuft. Je kleiner aber die Formen werden, desto mehr verlieren sie ihr deutliches, sie kennzeichnendes Gepräge und die allerkleinsten sind von den gewöhnlichen Kugelbacterien nicht mehr zu unterscheiden.

Ein sehr merkwürdiger, bisher noch nicht erwähnter Befund ist, dass hier Sarcinemassen in das Innere des Zellprotoplasmas der Eiterkörperchen aufgenommen sind. Diese Thatsache, welche Herr Professor v. Buhl bereits an den zelligen Bestandtheilen des (oben erwähnten) sarcineführenden Auswurfs constatirt hatte, lässt sich nun an den Bestandtheilen des Erweichungsherdes und an den Residuen der croupösen Pneumonie aufs deutlichste wieder beobachten. Fast alle Eiterkörperchen lassen in ihrem Innern theils die Bacterienformen, theils ausgebildete Sarcineindividuen mit der Zahl von 1 bis zu 3 Gevierten erkennen.

Das Zustandekommen dieser Erscheinung lässt sich nach Buhl[1]) auf zweierlei Art erklären. Entweder vermag das Zellprotoplasma fertige Sarcine-Individuen in sich aufzunehmen in ähnlicher Weise wie verschiedene andere Körper, z. B. Zinnober, Anilin, oder, was wahrscheinlicher dünkt, und wofür das Vorhandensein von Bacterienformen zu sprechen scheint, es sind jugendliche Gebilde, Keime, in das Innere der Zellen gelangt und haben sich erst hier zu ausgebildeten Sarcineformen entwickelt.

Die zu dem Erweichungsherde gehenden Arterien und Venen sind vollgestopft mit Sarcinemassen; auch finden sich solche in den benachbarten Lymphgefässen der croupös entzündeten Lungenpartie, sowie auch in den phthisischen Cavernen beider Lungen.

Der vorstehende Sectionsbefund hat also die klinische Diagnose: Phthisis pulm., croupöse Pneumonie und Sarcinebildung in den Luft-

---

1) Schweninger, Mittheilungen aus v. Buhl's Demonstrationen. Münchener „Aerztliches Intelligenzblatt“ 1876. S. A. S. 35.

wegen im vollsten Umfange bestätigt. Der Erweichungsherd im Mittellappen der rechten Lunge war der Diagnose entgangen, wahrscheinlich weil derselbe während des Lebens eine grösstentheils mit Flüssigkeit und möglicherweise nur wenig mit Gas gefüllte, pralle Blase darstellte, oder vielleicht noch aus — wenn auch schmelzendem — Lungengewebe bestand und so durch die Percussion von der compacten Umgebung nicht unterschieden werden konnte. Die Gasansammlung wäre dann als post mortem entstanden anzunehmen, wofür auch die saure Reaction der aus der Blase entleerten Flüssigkeit zu sprechen scheint. Im Gegensatz hierzu war nämlich in den Virchow'schen Fällen die Reaction der Höhlenflüssigkeit beidemale stark alkalisch, und Leyden und Jaffé (l. c.) fanden, dass die anfangs immer alkalische Reaction der Pilze führenden Sputa nach einigem Stehen in die saure überging. Gasbildung und saure Reaction könnte man demnach als die Producte eines cadaverösen Gährungsprocesses ansehen.

Die bei der Section gefundene Miliartuberkulose der rechten Lunge musste begreiflicher Weise während des Lebens den andern allgemeinen und örtlichen Krankheitserscheinungen gegenüber in den Hintergrund treten. — Der Entgang der Verwachsung des Herzens mit dem Herzbeutel endlich fällt auf Rechnung des Mangels eines sicheren Kriteriums für das Bestehen geringerer Verwachsungen überhaupt.

Die klinische Diagnose „croupöse Pneumonie" war gerechtfertigt einerseits durch das plötzliche Entstehen und die Ausdehnung der Dämpfung im Gebiete des gesammten Mittel- und Unterlappens, sowie durch das Auftreten ferruginöser, faserstoffhaltiger Sputa. Dem gegenüber konnte der zeitweise Mangel an febriler Temperatursteigerung bei dem durch Alter und Phthise auf das Aeusserste heruntergekommenen Individuum nicht in die Waagschale fallen; er ist lediglich dem Collaps zuzuschreiben. — Wäre die Dämpfung nicht so sehr umfangreich gewesen, so hätte allenfalls die Diagnose hämorrhagischer Infarct der Lungen in Betracht kommen können.

Die zeitliche Aufeinanderfolge der bei der Section gefundenen Processe lässt sich auf folgende Weise erklären:

Die jedenfalls primäre Phthise, welche sich im Laufe der Zeit mehr und mehr gesteigert hatte, hat durch ihre destruirenden Processe die Lungen zu einem für die Entwicklung von Keimen günstigen Boden gemacht. Die Aufnahme dieser Keime, der Sarcine, dürfte wohl während des Spitalaufenthaltes des Pat. stattgefunden haben; doch lässt sich das nicht mit Bestimmtheit behaupten. Die

Wucherung und Ausbreitung der Sarcinemassen veranlasste durch Reiz in der phthisischen Lunge einen acuten entzündlichen Process, die croupöse Pneumonie, und am Orte ihrer massenhaftesten Entwicklung durch buchstäbliche Aufzehrung des Gewebes in Folge von Nahrungsaufnahme der Parasiten, Erweichung und Schmelzung des Lungengewebes. Die Sarcine wäre also in diesem Falle die Ursache des croupösen Entzündungsprocesses gewesen. Möglicherweise könnte sich aber auch die croupöse Pneumonie durch irgend eine andere Schädlichkeit entwickelt und bei der Kreislaufsschwäche des marantischen Individuums zu Gefässthrombose und Gewebsmortification geführt haben. Die entweder in den Cavernen bereits vorhandene oder vielleicht zufällig erst eingewanderte Sarcine hätte alsdann in dem durch Thrombose dem Kreislauf entzogenen Herde günstige Bedingungen für ihre Entwicklung gefunden und deshalb eine so ausgedehnte Wucherung erreicht. Gegen diese letztere Erklärung spricht allerdings der Umstand, dass der Herd weder Geruch noch Aussehen eines durch Thrombose entstandenen Brandherdes hatte.

Der letale Ausgang erfolgte durch die Intensität sowohl des parasitären, als des entzündlichen Processes, gefördert durch den Marasmus in Folge der schon länger bestehenden Phthise.

Ueberblicken wir nun die Reihe der beschriebenen Fälle, so finden wir vor allem, dass es jedesmal Phthisiker waren, in deren Lungen die Sarcinebildung beobachtet wurde. Man kann daher auf den ersten Blick zu der Annahme versucht sein, dass die für Entwicklung der Sarcine erforderlichen Bedingungen von vornherein in phthisischen Lungen gegeben sind. Erwägt man aber, dass trotz des so sehr häufigen Vorkommens der Phthise bis jetzt erst drei Fälle von Lungensarcine beschrieben wurden, ferner, dass auch in diesen Fällen, abgesehen von dem Erweichungsherde, in den übrigen Höhlen der Lungen keine Sarcine gefunden werden konnte, so ist man zur Voraussetzung einer anderen, zur Zeit noch unbekannten Bedingung genöthigt, welche durch die Phthise allein nicht gegeben ist. — Vielleicht beruht das in unserem Falle beobachtete Vorkommen von Sarcine in den phthisischen Cavernen auf Verschleppung von dem Erweichungsherd aus, oder auf frischer Einwanderung und postmortaler Weiterentwicklung auf dem todten Substrat.

Dass die Möglichkeit einer Einwanderung von Sarcine in die Luftwege keine allzugeringe ist, beweist das nicht so seltene Vorkommen dieses Parasiten im Magen. — Die durchgehends nur in

der Grösse von der gewöhnlichen Magensarcine abweichenden Formen in der Lunge schliessen eine Identität beider nicht aus und lassen sich vielleicht ganz einfach auf eine Verschiedenheit der Entwicklungsstufen zurückführen.

Schliesslich sei noch erwähnt, dass schon in früheren Jahren (1872 und 1873) zweimal Sarcine im Auswurf von Phthisikern auf der II. medicin. Klinik durch Herrn Prof. Bauer aufgefunden wurde. In beiden Fällen war es nicht möglich, die Veränderungen in den Lungen genauer zu studiren, da sich die Kranken der weiteren Beobachtung durch Austritt aus dem Krankenhause entzogen.